

CASE REPORT

**Chronische Pankreaskopfpankreatitis mit Pankreaskopfpseudozyste
und Pankreaskorpuspseudozyste bei 54-jähriger Patientin**

Baermed
Prof. Dr. med. H. U. Baer
Klinik Hirslanden
Witellikerstrasse 40
CH-8032 Zürich
info@baermed.ch
www.baermed.ch

Telefon +41 44 387 30 70
Fax +41 44 387 30 90

DIAGNOSEN

Chronisch kalzifizierende Pankreatitis mit/bei:

- Erstdiagnose vor drei Jahren
- Zwei grossen Pseudozysten in Kopf- und Korpusbereich
- Zunehmender Erweiterung der extra- und intrahepatischen Gallenwege
- Zunehmender Dilatation des Ductus pancreaticus
- Substituierter exokriner Insuffizienz

Endokrine Pankreasinsuffizienz mit/bei:

- Normoglykämie unter Metformin und Novonorm

Verdacht auf C2-Abusus

Chronisch obstruktive Pneumopathie mit/bei:

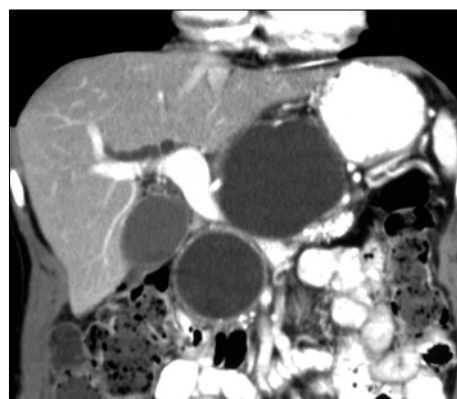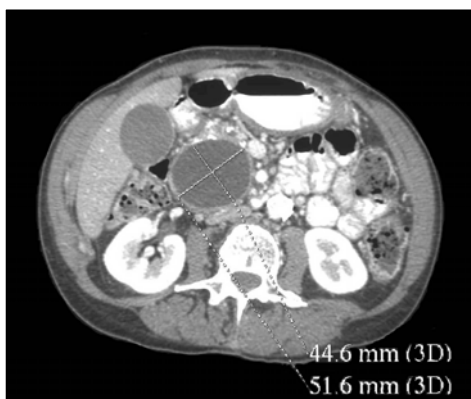
- Chronischem Nikotinabusus mit ca. 30 PY

Euthyreote Struma rechts

ANAMNESE

Die Anamnese einer kalzifizierenden Pankreatitis wurde bereits drei Jahre zuvor festgestellt. Damals fand sich in der Abdomen-CT-Untersuchung eine Pseudozyste von ca. 6cm Durchmesser. Bei Verlaufs-CT-Untersuchungen zwei weitere Pseudozysten im Kopf- und Korpusbereich von 6 x 6cm und 5 x 5.6cm Durchmesser. Nachfolgende Substitution der exokrinen Insuffizienz mit Creon forte.

Die Patientin war von Seiten der Pankreatitis eigentlich beschwerdefrei, dennoch war ein Gewichtsverlust von sechs Kilogramm deutlich.



INDIKATION ZUR OPERATION

- Chronisch rezidivierende therapierefraktäre Abdominalschmerzen
- Zunahme der Pseudozysten
- Zunehmende schollige Verkalkungen des Restorgans bei atrophem Pankreasschwanzgewebe
- Insuffizienz der endokrinen und exokrinen Pankreasfunktion

OPERATION

- Duodenumerhaltende Pankreaskopfresektion modifiziert nach Büchler
- Ableitung der dorsalen Pankreaskopfzyste durch die duodenumerhaltende Pankreaskopfresektion hindurch
- Latero-laterale Pankreaticojejunostomie
- Ableitung der Pankreaskorpuspseudozyste und des distalen Ductus pancreaticus durch Puestow-Ableitung
- Totalableitung in eine Y-Roux-Schlinge
- Cholezystektomie

Abb. 1: Kopfresektion mit Blick in die Pseudozyste

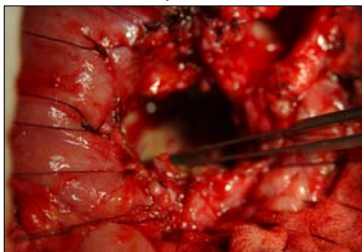


Abb. 2: Pankreaticojejunostomie: Erste Naht

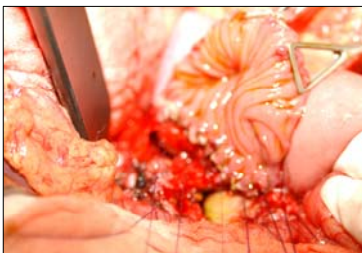

Abb. 3: Kopfpseudozyste, Korpuspseudozyste, Ductus pancreaticus

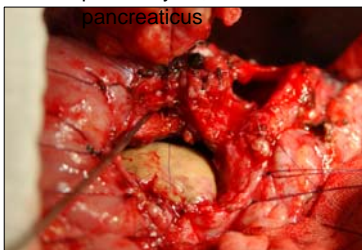
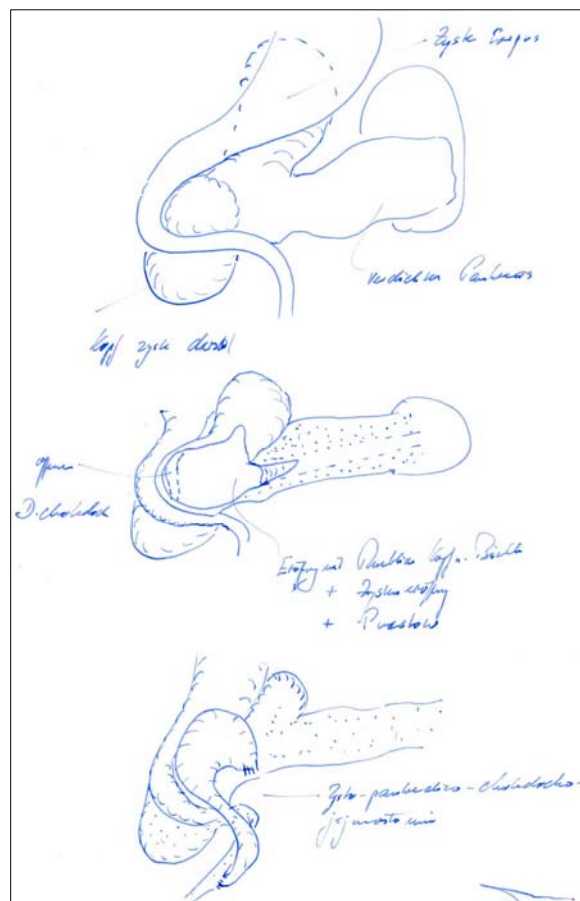


Abb. 4: Operationsskizze



HISTOLOGIE

Pankreaskopfresektat: Chronische Pankreatitis mit ausgeprägter, diffuser Fibrose, Gangproliferaten, Konkrementen und Übergängen in eine Pseudozyste. Kein Neoplasma. Kein Anhalt für Malignität.

POSTOPERATIVE DIAGNOSE

- Chronische Pankreaskopfpankreatitis mit Pankreaskopfpseudozyste und Pankreaskorpuspseudozyste
- Schollige Verkalkungen im Bereich des Restpankreasgewebes
- Massiv verbreiteter Ductus pancreaticus im Korpus-Schwanzbereich

VERLAUF

- Antibiotikatherapie mit Tazobac und Tiberall aufgrund des chronisch entzündlich veränderten Pankreas sowie der dilatierten Gallenwege für sieben Tage
- Zusätzliche Verabreichung von Sandostatin für fünf Tage
- Langsamer und problemloser Kostaufbau
- Nach 15 Tagen Entlassung in die Rehabilitation in gutem Allgemeinzustand ohne die präoperativen Schmerzen

PROBLEME

- **Endokrine Pankreasinsuffizienz**
 - Einstellung des verstärkten Diabetes mellitus durch Diabetologen
 - Schwierige Einschätzung des Insulinbedarfs bei Kostaufbau
- **Exokrine Pankreasinsuffizienz**
 - Flüssige Durchfälle während Kostaufbau
 - Erhöhung der Creon-Dosis (zwei Creon forte pro Mahlzeit)
- **Nikotinabusus**
 - Verhinderung postoperativer pulmonaler Probleme durch intensive Atemtherapie, C-PAP und Inhalationen
 - Alkoholabusus: Es zeigten sich keine Alkohol-Entzugssymptome