

# CASE REPORT

**Primär polyzystischer, neuroendokriner Tumor der Leber  
bei 71-jähriger Patientin**

Baermed  
Prof. Dr. med. H. U. Baer  
Klinik Hirlanden  
Witellikerstrasse 40  
CH-8032 Zürich  
info@baermed.ch  
www.baermed.ch

Telefon +41 44 387 30 70  
Fax +41 44 387 30 90

## DIAGNOSEN

### **Polyzystischer Tumor der Leber (ED 1999) mit unklarem Primärtumor mit/bei:**

- Multiplen Läsionen bis 14 cm Durchmesser mit randständig soliden Anteilen
- Status nach Punktion vor Jahren mit Nachweis von Zellen eines Adenokarzinoms
- DD: Zystische Metastasen, biliäres Zystadenokarzinom, Sarkom

### **Normale Herzfunktion mit/bei:**

- Falsch positiver ST-Streckensenkung in V5/V6 von 0.19mV im Belastungstest
- Stenosefreien Koronararterien (normale linksventrikuläre Funktion)
- Funktionellem Systolikum wegen Anämie

### **Mikrozytäre, hypochrome Anämie (Hb 8.4g/dl) mit/bei:**

- Serumisen von 4.1 und Ferritin von 17umol/l
- Aktuell: Unter Eisensubstitutionstherapie mit Ferrascorbin

### **Chronische Diarrhoe mit/bei:**

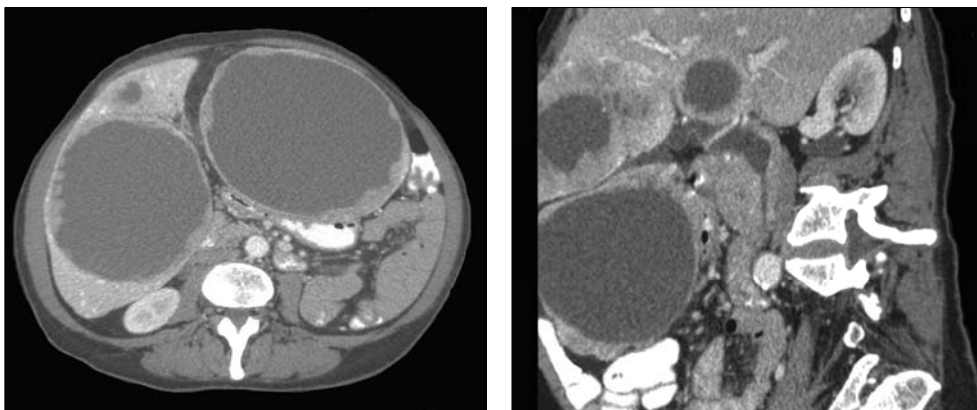
- Therapie mit Immodium

## ANAMNESE

Bei der Patientin wurde 1999 erstmals ein zystischer Oberbauchtumor diagnostiziert, dessen Dignität bis vor dem Eingriff weitgehend unklar war. In einer Punktion wurden jedoch Zellen eines Adenokarzinoms nachgewiesen. Bereits damals wurde der Befund als inoperabel beurteilt.

In den folgenden Jahren ging es der Patientin erstaunlich gut. Zeitweise traten Oberbauchschmerzen auf, ferner kam es intermittierend zu Diarrhoe.

Aktuell gibt die Patientin wenige Beschwerden an. Fremdanamnestisch wird jedoch über Probleme bei der Nahrungsaufnahme berichtet. Die Patientin gibt keine Dysphagie, Nausea oder dyspeptische Beschwerden an. Als störend erwähnt sie die chronische Diarrhoe, welche mit Immodium jedoch gut beherrschbar sei.



## INDIKATION ZUR OPERATION

Die Patientin wendet sich konsiliarisch an uns bei verdrängend wachsendem Tumor im Abdomen, welcher im oberen Abdomen Kompressionen und gegen das Kleinbecken Probleme beim Sitzen und gehen geht. Die Nahrungsaufnahme sei nach Aussagen der Patientin unauffällig, nach Aussage der Tochter hingegen eher schwierig. Die Erstdiagnose wurde mit Feinnadelpunktion im Jahr 2001 gestellt. Die präoperativen Abklärungen ergaben keine Kontraindikation von Seiten des Herzens (Herzkatheter), der Lunge oder der Laborparameter. Die Indikation wird aus rein palliativen Gründen zur intraabdominellen Druckentlastung gestellt.

## OPERATION

- Revisionslaparotomie
- Zystenvorderwandresektion
- Tumorevakuuation in den Zysten links (Segment III) und rechts (Segment VI)
- Abdominalrevision unauffällig

Abbildung 1: Operationsskizze

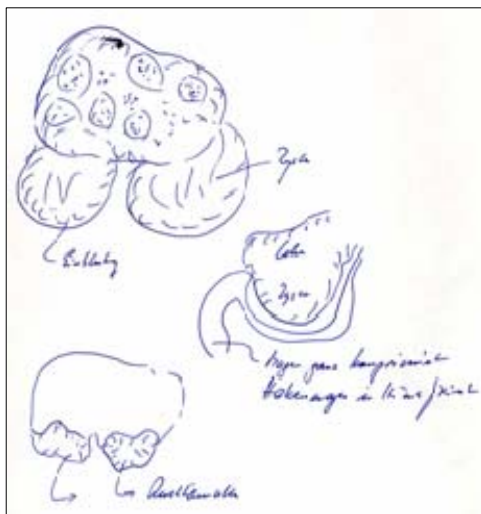


Abbildung 2: Zyste mit Wand und roten Tumoren

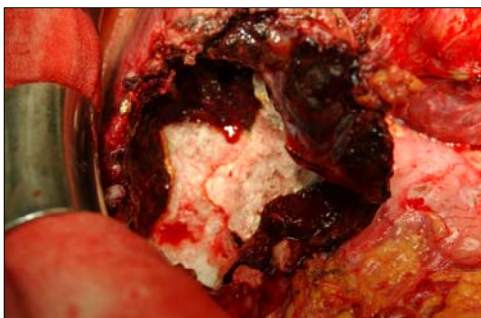
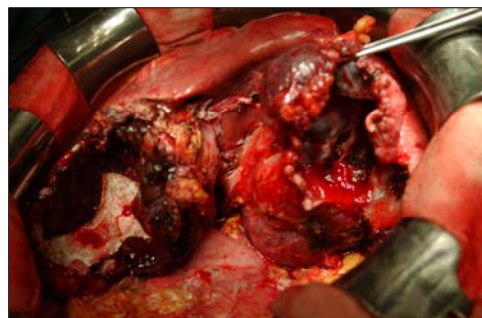

Abbildung 3: Sicht auf eröffnete Zysten



## POSTOPERATIVE DIAGNOSE

- Adenokarzinom unklaren Ursprungs
- Komplette Durchsetzung der Leber mit Tumor bei normaler Leberfunktion
- Zystische Lebertumore

## HISTOLOGIE

- Ascites: Häorrhagisches Ascitespunktat mit zahlreichen neoplastischen epithelartigen Zellen mit Kernatypien (Befund vereinbar mit Zellen des bekannten neuroendokrinen Tumors).
- Tumorexcidat: Zystisch veränderter, neuroendokriner Tumor in der Leber, wobei primäres Karzinoid der Leber möglich ist, sofern klinisch die Metastase eines an einem anderen Ort gelegenen neuroendokrinen Karzinoms auszuschliessen ist.
- In allen Präparaten findet sich zystisch verändertes Tumorgewebe, bei dem es sich am ehesten um ein hoch differenziertes neuroendokrines Karzinom handelt. Einleitung immunhistochemischer Untersuchung.

## VERLAUF

- Protrahierter postoperativer Verlauf
- Sechs Tage Intensivstation
- Ausgeprägter Volumenumsatz (Ascites)

## PROBLEME

- **Abdomen**
  - Stark verzögertes Ingangkommen der Darmmotilität
  - Schwere Refluxoesophagitis Grad IV, chronische Gastritis und Bulbitis
  - Intensivierung der Therapie mit Pantozol und Ulcogant
- **Ernährung**
  - Persistierendes Erbrechen bei anfänglichem Nahrungsaufbau
  - Parentale Ernährung und hochkalorische Energy-Drinks
- **Ascites**
  - Einmalige Durchführung einer Paracentese
  - Einstellung mit Aldactone und Lasix, Humanalbumin
- **Adjuvante onkologische Therapie**
  - Positives Octreotid-Stintigramm
  - Vorstellen und Anmelden zu DOTA-Doc-Therapie