

CASE REPORT

**Metastasierendes neuroendokrines Pankreaskopfkarzinom pT2,
pN0, M1, G2 mit Lebermetastasen in den Segmenten IV und VIII
bei 27-jähriger Patientin**

Baermed
Prof. Dr. med. H. U. Baer
Klinik Hirslanden
Witellikerstrasse 40
CH-8032 Zürich
info@baermed.ch
www.baermed.ch

Telefon +41 44 387 30 70
Fax +41 44 387 30 90

DIAGNOSEN

Neuroendokrines Karzinom des Pankreas pT2, pN0, M1, G2 mit immunhistochemischem Nachweis von Glukagon

Ausgedehnte, hauptsächlich rechtsseitige Lebermetastasierung in den Segmenten II/III, IV, V, VII, VIII

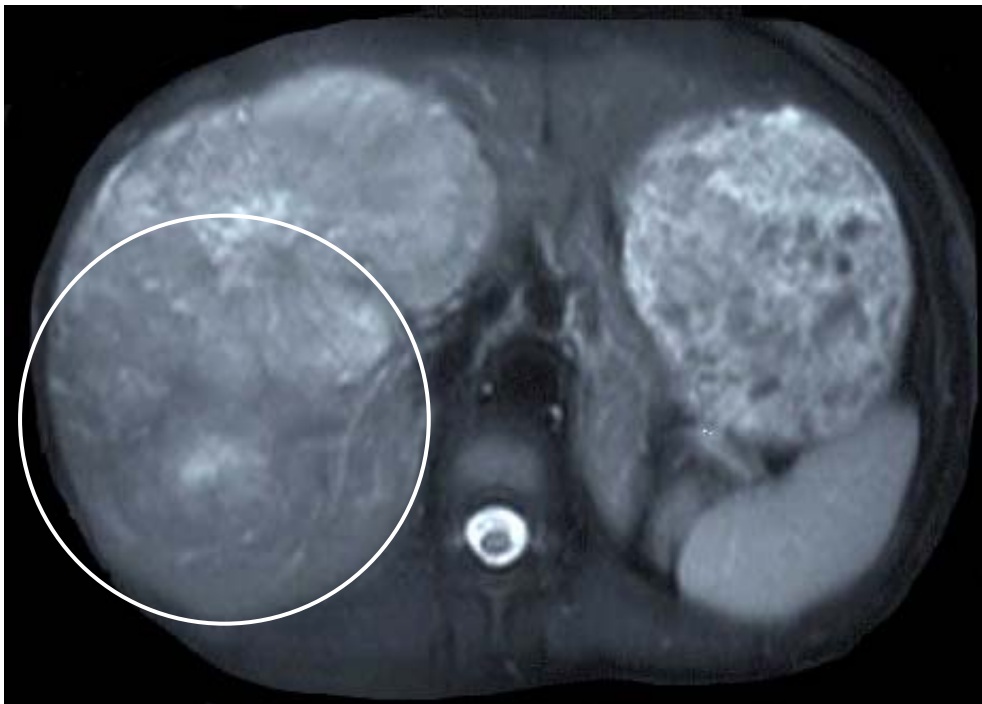Präoperativ erhöhtes pankreatisches Polypeptid um 50% sowie dreifach erhöhte Glukagonwerte bei geringer Cortisolerhöhung

ANAMNESE

Ein Jahr vor Zuweisung wurden im Rahmen einer Erkältung mit Husten und Halsschmerzen erstmals leicht erhöhte Leberwerte festgestellt, welche als ein Pfeiffer'sches Drüsenfieber interpretiert wurden. Ein Ausschluss einer klassischen Virus-Hepatitis A, B und C erfolgte.

Abgesehen von einer vorübergehenden Diarrhoe im Anschluss an einen Ägypten-Aufenthalt (Gewichtsverlust von 4 Kilogramm) war die Patientin beschwerdefrei, ohne Krankheitsgefühl und bei stabilem Gewicht.

Nach sorgfältiger Abklärung wurde bei der Patientin die Diagnose eines hepatisch metastasierenden Karzinoms gestellt, wobei als Grundtumor der Dünndarm in Frage kam.



INDIKATION

- Metastasierendes neuroendokrines Karzinom (Karzinoid Tumor) mit ausgedehnten Lebermetastasen in den Segmenten IV-VIII, II/III
- Verdacht auf Primärtumor im Dünndarm bei Hot Spot medio-ventral der rechten Niere in Octreotid-Szintigraphie

1. OPERATION

- Revisionslaparotomie
- Karzinoid des Pankreaskopfes mit ausgedehnter Lebermetastasierung
- Wegen neuer Situation Beendigung der Operation und neue Aufklärung der Patientin für eine erweiterte Leber- und Pankreaskopfresektion

2. OPERATION

- Duodenopankreatektomie nach Kausch-Whipple mit:
 - terminolateraler Pankreaticojejunostomie
 - Hepaticojejunostomie
 - Duodenojejunostomie
 - Y-Roux retropankreatisch
- Erweiterte rechtsseitige Hemihepatektomie
- Resektion eines Tumors aus dem Segment II/III der Leber

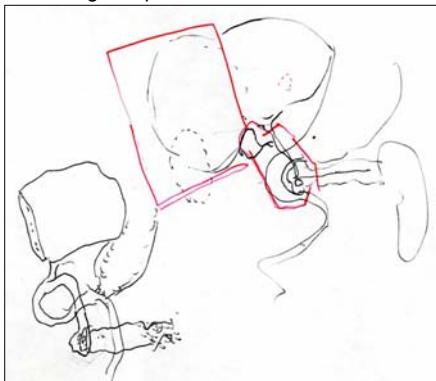
Abbildung 1: Pankreasdurchtrennung

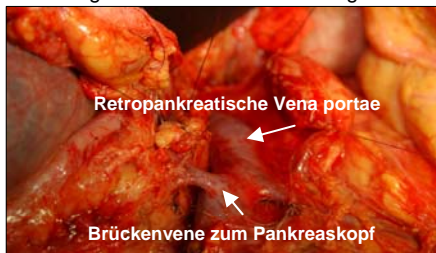

Abbildung 2: Status nach Leberresektion

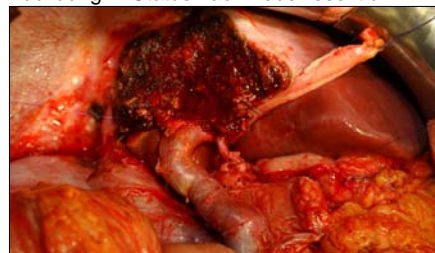

Abbildung 3: Operationsskizze



POSTOPERATIVE DIAGNOSE

- Neuroendokriner Tumor des Pankreaskopfes mit ausgedehnter Lebermetastasierung in den Segmenten IV bis VIII und im Segment II/III

HISTOLOGIE

Wenig differenziertes neuroendokrines Karzinom des Pankreaskopfes mit Lebermetastasierung, Proliferationsfraktion in der MIB-1-Färbung entsprechend um 40% stark erhöht. Immunhistochemisch sind die Tumorzellen durchgehend positiv für Synaptophysin, Chromogranin A und Glukagon bei Negativität für Insulin, Serotonin, PP, VIP, Gastrin, SP und alpha-HHG

VERLAUF

- Komplizierter postoperativer Verlauf
- Nach 35 Tagen Entlassung der Patientin in gutem aber deutlich reduziertem Allgemeinzustand zur Erholung in eine Rehabilitationsklinik
- Adjuvante Therapie nach Rückkehr aus der Rehabilitation
- Leider nur kurzes postoperatives Überleben von 12 Monaten

PROBLEME

• Abdomen

- Trotz propulsiver Massnahmen ausgeprägte verzögerte Magenentleerung mit rezidivierendem Erbrechen bis zum 14. postoperativen Tag (15% aller Whipple Operationen)
- Ausgeprägte Magen-Darm-Motilitätsstörung mit intermittierend auftretenden, krampfartigen Abdominalschmerzen und Meteorismus

• Lungenembolie

- Periphere Lungenembolie am fünften postoperativen Tag
- Therapie mit Heparinisierung

• Blutkoageln im Stuhlgang

- Rekto-Sigmoidoskopie und Gastroskopie: Keine Blutungsquelle nachweisbar

• Panik und Angstattacken

- Sitzwache und psychotherapeutische Betreuung
- Unterstützung mit Lexotanil
- CAVE: Leberfunktion bei Antidepressiver Therapie