

# CASE REPORT

**Karzinom der Ampulla Vateri mit initialem Stadium pT2, pN0, M0 und  
anschliessendem Tumorrezidiv in der Leber bei 58-jähriger Patientin**

Baermed  
Prof. Dr. med. H. U. Baer  
Klinik Hirslanden  
Witellikerstrasse 40  
CH-8032 Zürich  
info@baermed.ch  
www.baermed.ch

Telefon +41 44 387 30 70  
Fax +41 44 387 30 90

## DIAGNOSEN

### **Karzinom der Ampulla Vateri mit initialem Stadium pT2, pN0, M0, Erstdiagnose im Oktober 2000 mit/bei:**

- Status nach pyloruserhaltender Duodenopankreatektomie nach Whipple-Kausch im November 2000 mit terminolateraler Pankreaticojejunostomie, terminolateraler Choledochojejunostomie, terminolateraler Duodenojejunostomie und Cholezystektomie
- Bis November 2002 stets erhöhtes CA-19.9 ohne Nachweis einer Tumormanifestation. Auch anlässlich einer Revisionslaparotomie zur subtotalen Kolektomie im Jahre 2005 keine Hinweise für ein Tumorrezidiv
- Mai 2006 sprunghafter Anstieg CA-19.9: Nachweis Lebermetastase (14cm)
- Status nach präoperativer Chemotherapie (Eloxatin und Xeloda à sechs Zyklen)

### **Status nach subtotaler Kolektomie und Ileodescendostomie 2005 mit/bei:**

- wegen multipler Polypen

### **Fibrozystische Mastopathie beidseits**

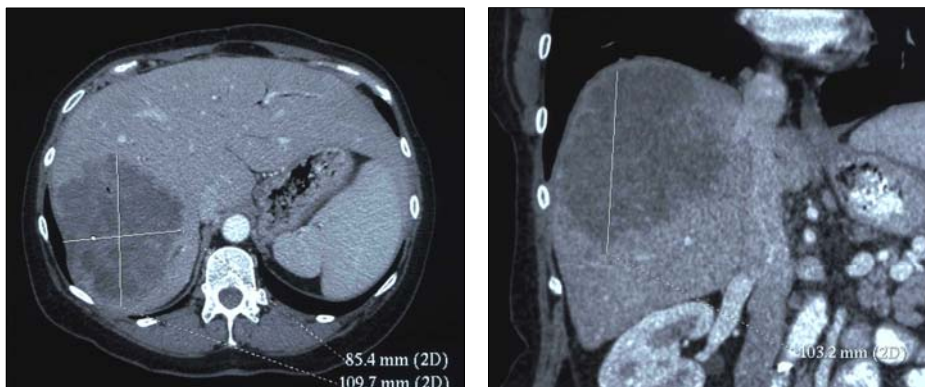
### **Status nach Nephrektomie links 1994 wegen hydronephrotischer Schrumpfnieren bei Nephrolithiasis**

### **Status nach Hysterektomie 1990 wegen Uterus myomatosus**

## ANAMNESE

Im Mai 2006 wurde wegen sprunghaft ansteigender Tumormarker in einer Computertomographie eine riesige Lebermetastase festgestellt. Die Patientin wurde zunächst neoadjuvant chemotherapiert und erhielt bis Ende August insgesamt sechs Zyklen mit Eloxatin und Xeloda. Dies führte zu einer partiellen Remission mit Verkleinerung der Lebermetastase bis auf ca. zehn Zentimetern. Die Tumormarker waren regredient von 594 U/ml auf präoperativ 339 U/ml. Ende September 2006 Zuweisung zur Metastasenresektion im Bereich der rechten Leber.

Abb. 1 und 2: Präoperative Computertomographie des Abdomens mit Lebermetastase



## INDIKATION ZUR OPERATION

Nach Nachweis eines Tumorrezidives mit Metastase in der rechten Leber sowie eines vergrößerten Lymphknoten (1.8cm) im Mesenterium erhielt die Patientin für drei Monate eine neoadjuvante Chemotherapie mit Eloxatin und Xeloda, wobei eine partielle Remission mit Reduktion des Metastasendurchmessers um 4cm nachgewiesen wurde.

## OPERATION

- Tumorresektion im Gesunden mit dem Habib-Sealer
- Intraoperative Sonographie ohne Nachweis zusätzlicher Metastasen
- Ausgedehnte viszeroparietale und viszeroviszerales Adhäsionslyse
- Zwerchfellnaht und rechtsseitige Pleuradrainage nach 1cm grosser Eröffnung des Zwerchfells

Abb. 3: Einsatz des Habib Sealers zur Verringerung der Blutung an der Leberschnittfläche

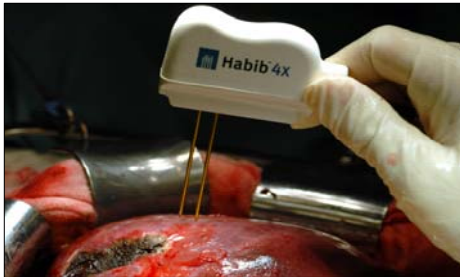

Abb. 4: Habib Sealer eingeführt

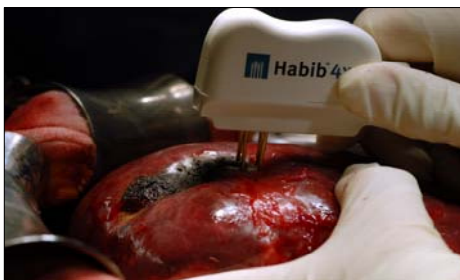

Abb. 5: Durchtrennung mit EK in koagulierter Schicht ohne Blutung am Parenchym

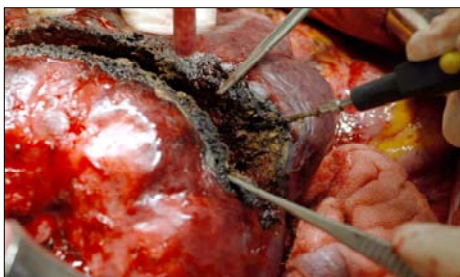


Abb. 7: Operationsskizze

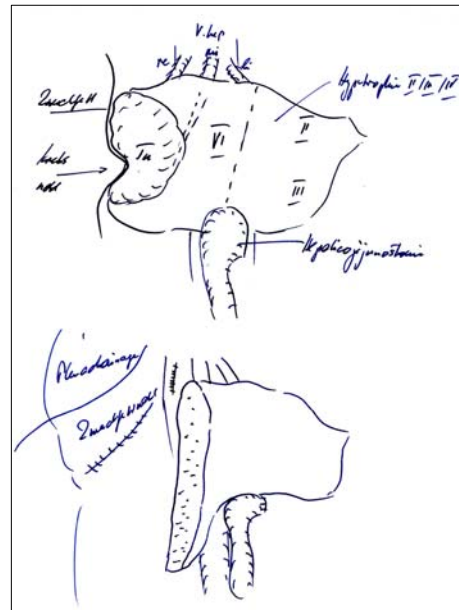
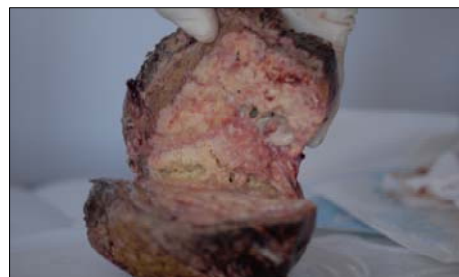

Abb. 6: Resezierte Metastase mit zentral nekrotischen Anteilen (Gewicht: 950g)



## POSTOPERATIVE DIAGNOSE

- Metastase eines Papillenkarcinoms in den Lebersegmenten V, VI, VII und VIII
- Vor Resektion: Eingeschränkte Leberfunktion (nur noch ca. 50%ige Funktion)

## HISTOLOGIE

Leberteilresektat rechts: 10cm grosse Metastase eines mittelgradig differenzierten, mässig schleimbildenden Adenokarcinoms (G2), vereinbar mit einer Metastase des voroperierten Karcinoms der Papilla Vateri.

## VERLAUF

- Primär komplikationsloser postoperativer Verlauf
- Am 4. postoperativen Tag Verlegung von der Intensiv- auf die Normalstation
- Erholung der Leberfunktion (Plasma-Disappearance-Rate ICG) von 9.4% auf 12% kurz vor dem Austritt

## PROBLEME

- **Pleuracat-Drainage**
  - Pleuracat-Drainage aufgrund intraoperativer Zwerchfelleröffnung rechts bei schwieriger Lebermobilisation.
  - Forcierte Atemtherapie aufgrund kleiner Restmantelpneumothorax und Belüftungsstörungen in beiden basalen Unterlappen.
  - Zusätzliches Humanalbumin und forcierte Diurese zur Elimination der Pleuraergüsse bei Hypoproteinämie.
- **Leberabszess**
  - Kurz nach der Entlassung nach der Metastasenentfernung trat die Patientin notfallmässig in unsere Klinik mit hohem Fieber und massiven Schmerzen im Bereich des Rippenbogens rechts ein.
  - CT-Untersuchung zeigte einen deutlichen Abszess im Bereich der Resektionsstelle. CT-gesteuerte Punktion war aufgrund der Lokalisation nicht möglich.
  - Eröffnung des Abszesses, Debridierung der Höhle, Einlage von Spüldrainagen.
- **Pleuraerguss**
  - Nach Abszessdrainage zunehmende Fieberschübe bis 38C° (abends).
  - CT-Untersuchung zeigte massiven Erguss in der rechten Pleura.
  - Drainage förderte 500 ml klare Flüssigkeit in den ersten drei Tagen.
  - Kein Nachweis von Bakterien.
  - Entfernung der Drainage nach fünf Tagen. Situation danach stabil.